Congenitales malignes Lymphangiom des Halses.

Inaugural-Dissertation

zur

Erlangung der Doktorwürde

in der

gesamten Medizin

verfasst und einer

Hohen medizinischen Fakultät

der

Kgl. Bayer. Ludwig-Maximilians-Universität zu München

vorgelegt von

Wilhelm Glaser,
approb. Arzt aus München.

München, 1905.
Kgl. Hof- und Universitätsbuchdruckerei von Dr. C. Wolf & Sohn.

Congenitales malignes Lymphangiom des Halses.

Inaugural-Dissertation

zur

Erlangung der Doktorwürde

in der

gesamten Medizin

verfasst und einer

Hohen medizinischen Fakultät

der

Kgl. Bayer. Ludwig-Maximilians-Universität zu München

vorgelegt von

Wilhelm Glaser,
approb. Arzt aus München.

ACAD. LUDWIG MAX. BIBL.

München, 1905.
Kgl. Hof- und Universitätsbuchdruckerei von Dr. C. Wolf & Sohn.

Gedruckt mit Genehmigung der medizin. Fakultät der Universität München.

Referent: Herr Obermedizinalrat Prof. Dr. Bollinger.

In der deutschen Chirurgie vom Jahre 1882 schreibt Dr. B. Riedl (Aachen) in dem Kapitel „Geschwülste am Hals“ folgendes:

„Von allen Regionen des menschlichen Körpers ist der Hals am meisten ausgezeichnet durch die Zahl und Mannigfaltigkeit der Geschwulstbildung, von denen fast sämtliche Repräsentanten auf dem kleinen Raume vereinigt vorkommen, bald als Symptom der Allgemeinerkrankung des Organismus, bald als Folge einer primären Erkrankung in der Nähe des Halses gelegener Organe, bald endlich primär am Hals entstehend.“

Durch diese Ausführung erfährt die Halsregion ihre besondere Würdigung als Prädilektionsstelle für Geschwulstbildungen aller Art. So findet man auch in der Literatur eine grosse Zahl seltener Geschwülste gerade am Halse vorkommend beschrieben. Die Frage nach der Ursache dieser Erscheinung dürfte hinreichend beantwortet sein mit dem Hinweis, dass gerade am Hals zahlreiche verschiedene Organe und sehr verschiedene Gewebsarten auf engem Raum vereinigt sind und auch aus den komplizierten Entwicklungsverhältnissen der Halsregion.

Es finden sich am Halse fast alle Geschwulstarten gelegentlich vertreten, so die verschiedenartigen Tumoren, die von der Schilddrüse oder von abgesprengten Teilen derselben ihren Ausgang nehmen, weiterhin wären zu nennen Lipome, Fibrome, Atherome, selten Enchondrome und Osteome, Sarkome, Carcinome.

Ferner finden sich in seltenen Fällen am Hals Echinococcusblasen, die in 15 von Riedl erwähnten Fällen ausschliesslich die seitliche Partie des Halses einnahmen. Zu erwähnen wären am Halse noch Neurome, die nach Riedl als multiple Neurome oder in sehr seltenen Fällen als circumskripter Tumor vorkommen.

Riedl führt auch an, dass durch die Bewegungen der Halsorgane Schleimbeutel gebildet werden, die zum Ausgangspunkt cystischer Geschwülste werden können. Eine sehr häufige Geschwulstform am Hals wurde noch nicht angeführt, das sind die Lymphome. Von diesen können dann auch Tumoren bösartigen Charakters ihren Ausgang nehmen. So findet sich in einer Dissertation von Adam (Kiel 1899) ein Fall von malignem Lymphom beschrieben, bei welchem neben Tumoren der verschiedensten Körperstellen auch solche des Halses vorhanden waren, und Fortmann beschreibt (Dissertation, Kiel 1902) einen Fall von Lymphosarcoma colli et pharyngis. Dann wären noch anzuführen Geschwülste, deren Ursprung auf Gefässanomalien beruht, so die Teleangiektasien, die Blutcysten, welche sowohl angeboren vorkommen, als auch im späteren Leben, z. B. aus einem angeborenen Defekt im Gefässystem oder aus Angiomen, entstehen können, nur der Vollständigkeit halber wären die Aneurysmen anzuführen, die ja sonst hier keine Stelle haben.

Von Interesse sind auch die branchiogenen Geschwülste des Halses, deren Entstehung man auf Reste der Kiemenspalten zurückführt und zwar soll in der Mehrzahl der Fälle die zweite Kiemenspalte die Grundlage zur Bildung solcher angeborener cystischer Tumoren abgeben. In der Reihe der Geschwülste, deren Entstehung auf Entwicklungshemmungen beruht, gehören auch die Teratome, Dermoide und branchiogenen Carcinome. Ivanovics berichtet über sieben sichere Carcinome branchiogenen Ur-

sprungs. Derselbe Autor weist im Zusammenhang damit auf den Ursprung zwischen primären Endotheliomen der Lymphdrüsen und Carcinomen hin, welche von Epithelresten der Kiemenspalten abstammen. Aus solchen Epithelresten, die in den verschiedensten Teilen des Halses aus der Embryonalzeit zurückbleiben können, gehen, so führt er aus, die branchiogenen Carcinome hervor, die im oberen Halsdreieck ihren Sitz haben. Zum Schlusse dieser Zusammenstellung von Geschwülsten des Halses, die übrigens auf Vollständigkeit keinen Anspruch macht, sondern lediglich einen allgemeinen Überblick geben soll, führe ich noch die Lymphangiome an, Geschwülste meist gutartigen, in seltenen Fällen malignen Charakters, deren eingehende Besprechung uns weiterhin beschäftigen soll.

Als Lymphangiom bezeichnet man eine Tumorbildung, die im wesentlichen aus einem Netzwerk von mehr oder weniger stark ausgebildeten Bindegewebszügen besteht, welche mit Endothel ausgekleidete Hohlräume, das sind Lymphräume verschiedenster Grösse, umschliessen, die nach Ribbert mit den Lymphgefässen der normalen Umgebung nicht in Verbindung stehen. Die ganze Neubildung ist von einer bindegewebigen Kapsel umschlossen.

Gewöhnlich unterscheidet man verschiedene Arten von Lymphangiom. Nach einer 1877 erschienenen Arbeit von Wegener teilt man die Lymphangiome in drei Gruppen ein:

Lymphangioma simplex,
„ cavernosum,
„ cystoides.

Als Lymphangioma simplex bezeichnet man nach Wegener jene Form, welche der Hauptsache nach aus Lymphräumen und Lymphgefässen capillaren und grösseren Kalibers bestehen, die zu einem Netzwerk verbunden sind.

Unter cavernösem Lymphangiom versteht man die-

jenige Geschwulstform, welche sich aus einem bindegewebigen Balkenwerk aufbaut, das meist makroskopisch wahrnehmbare, vielfach miteinander kommunizierende Hohlräume von mannigfacher Gestalt, in denen sich Lymphe befindet, enthält.

Die cystoiden Lymphangiome schliesslich sind Tumoren, die bei Betrachtung mit blossem Auge als Anhäufung von Blasen verschiedener Grösse erscheinen. Die einzelnen Blasen sind durch wenig Bindegewebe verbunden und sind mit durchscheinendem Inhalt gefüllt.

Diese Unterscheidung ist nicht immer strikte durchzuführen, da vielfache Übergänge vorkommen. Es sei auch besonders darauf hingewiesen, dass eine Unterscheidung der eigentlichen Lymphangiome von den verschiedenen Formen der Lymphangiektasien nach Sick schwer durchführbar, wenn nicht unmöglich und ungerechtfertigt ist. Gegenüber dieser Anschauung wäre die Forderung Ribberts zu zitieren: „Das Lymphangiom ist scharf von der eine einfache Dilatation vorhandener Lymphgefässe darstellenden Lymphangiektasie zu trennen, die zwar auch in umschriebener Form auftreten kann, aber deshalb doch noch keine Geschwulst darstellt."

Über die Häufigkeit des Vorkommens der Lymphangiome gibt eine Angabe von Heschl Aufschluss, die ich der Arbeit von Rössle entnehme, wonach auf 600 Sektionen ein Lymphangiom entfällt.

Bevor ich auf das Vorkommen bezw. den Sitz der Lymphangiome näher eingehe, habe ich zunächst noch einiges über deren Entstehung anzuführen.

Die Angaben, die ich über diesen Punkt fand, sind noch ziemlich verschiedenartig, selbst widersprechend. Aus der Uneinigkeit und Kompliziertheit der Anschauungen auf diesem Gebiet erhellt schon, dass über die eigentliche Ursache der Entstehung der Lymphangiome noch ziemliches Dunkel herrscht, ähnlich, wie dies auch bei manchen anderen Fragen

der Geschwulstlehre der Fall ist. Ich erwähne nur die meist angeführte Theorie von Wegener und den meines Wissens modernsten Erklärungsversuch von Ribbert.

Wegener nimmt drei Modi für die Ätiologie an.

Als ersten Modus bezeichnet er die Ektasie und Hyperplasie vorhandener Lymphbahnen infolge allmählicher Erweiterung derselben durch Stauung und Neubildung von Wandungselementen. Er nimmt an, dass diese Stauung durch Verschluss der bezüglichen Lymphgefässe entsteht, welche entweder Folge eines Entwicklungsfehlers ist oder durch Thrombose, durch Kompression oder Verschluss infolge lokaler entzündlicher Vorgänge verursacht wird.

Der zweite Entwicklungsmodus ist dann der durch homoplastische Neoplasie. Darunter ist eine aktive Proliferation von Lymphgefässendothelien zu verstehen, woraus sich solide Zellmassen entwickeln, zwischen denen Hohlräume entstehen, die mit den vorhandenen Lymphgefässen in Kommunikation treten und dadurch zu wirklichen neuen Lymphgefässen werden.

Als dritten Modus nennt er die heteroplastische Neoplasie. Darnach soll aus bindegewebiger Matrix ein Granulationsgewebe entstehen und durch dessen sekundäre Umwandlung neue Lymphe führende Hohlräume.

Für die Annahme dieses letztgenannten Entwicklungsmodus waren schon vorher Virchow, Billroth und Winiwarter eingetreten.

Weiterhin ist die Theorie von Ribbert über die Ätiologie der Lymphangiome anzuführen, die sicherlich vieles für sich hat und sich besonders auch durch Einfachheit auszeichnet. Nach dieser Theorie verdanken sie den Ursprung Entwicklungsstörungen, „bei welchen ein Bezirk des werdenden Lymphgefässsystems eine selbständige Stellung gewann und so weiter wuchs“. Für diese Annahme spricht, dass die

Mehrzahl der Lymphangiome congenital ist, ferner dass sich in manchen Fällen, namentlich im Verein mit den sogenannten Cystenhygromen des Nackens oft recht weitgehende Entwicklungshemmungen am übrigen Körper zeigen und dass in solchen Fällen das Ende der Entwicklung fast nie erreicht wird, sondern der Fötus schon im fünften Monat oder früher zur Ausstossung kommt. Auch die Tatsache, dass Lymphangiome anscheinend erworben vorkommen können, spricht nicht dagegen; denn erstlich könnte die Geschwulst in ganz kleinem Umfang doch schon von Geburt an vorhanden sein, oder es wäre auch denkbar, dass nur der versprengte Keim für sich vorhanden ist und später erst aus irgend einem Anlass zu wachsen beginnt, wie dies ja auch schon für andere Geschwülste, z. B. manche Formen von Carcinom, angenommen wurde.

An dieser Stelle möchte ich noch daraut hinweisen, dass die Lymphangiome in der Regel gutartige Tumoren sind, die nicht in die Umgebung einwuchern, sondern höchstens durch Kompression oder auch als Geburtshindernis verderblich werden. Selten beobachtet man jedoch auch Lymphangiome malignen Charakters, wie in unserem später zu beschreibenden Fall.

Was nun die Lokalisation der Lymphangiome betrifft, so ist dieselbe eine sehr mannigfaltige. Schon an den verschiedensten Stellen des Körpers kamen Lymphangiome zur Beobachtung, allerdings nicht überall gleich häufig. Als ihr Lieblingssitz darf die Gegend des Halses bezeichnet werden. Zur Illustration der Mannigfaltigkeit ihres Vorkommens dient die Zusammenstellung einer Reihe von Fällen, die ich in der Literatur beschrieben fand.

Sick berichtet über acht Fälle von Lymphangiom, worunter sich ein Lymphangiom des Uterus bei einer 37jährigen Patientin, ein Lymphangiom der rechten Nebenniere bei einer

44jährigen Frau findet. Weiterhin führt er an einen congenitalen Tumor der vorderen Zungenhälfte — Makroglossa — bei einem 11jährigen Mädchen, dann ein Lymphangiom des Nackens bei einem 17jährigen Mädchen, wahrscheinlich congenitalen Ursprungs, ein Lymphangioma cysticum colli congenitum bei einem zweijährigen Knaben, endlich ein Lymphangiom der Wangen- und Schläfengegend bei einem dreijährigen Mädchen. Ausserdem beobachtete er Lymphangiome im retroperitonealen Gewebe und im Omentum minus. Ferner fand ich in der mir zur Gebote stehenden Literatur Berichte über Lymphangiome an Lippen, Wangen, Auge und zwar an Bindehaut, Lider und Orbita, dann an der Darmwand, Achselhöhle, am linken Schulterblatt, in der Sakralgegend, am Peritoneum und speziell die Form der Cystenhygrome ganz vorwiegend an Hals und Nacken.

Ebkens beschreibt in seiner Dissertation zwei Fälle von Cystenhygrom. In einem Fall, in dem es sich um ein Mädchen von $1^1/_2$ Jahren handelte, sass die Geschwulst in der Gegend des linken Schulterblattes und wuchs allmählich nach oben auf die linke Halsseite. Der zweite Fall betrifft einen Knaben im Alter von sieben Jahren, der eine hühnereigrosse Geschwulst der rechten Achselhöhle aufwies.

Saggau beschreibt ein Lymphangiom der Achselhöhle und Kindler berichtet über Fälle von Lymphangiom der Wange.

Rothenaicher gibt in seiner Dissertation als Prädilektionsstellen für das Lymphangiom folgende Stellen an: Zunge, Hals, Schenkelbeuge, Achselhöhle, Lippe und Wange. Er berichtet unter anderem auch über einige Fälle, in denen Lymphangiome des Halses kombiniert mit solchen der Zunge (Makroglossie) vorkamen. Weiterhin führt er dann noch eine grosse Anzahl von Lymphangiomen verschiedener Körperstellen auf.

Auch andere Stellen, an denen gelegentlich Lymphangiome gefunden wurden, sind in der Literatur erwähnt, doch führe ich nur jene Fälle an, deren nähere Beschreibung mir zu Gebote stand. Auf eine vollständige Zusammenstellung möglichst aller Körperstellen, die in der Literatur als Sitz von Lymphangiomen Erwähnung finden, kann ich um so eher verzichten, als eine solche in der 1900 erschienenen Dissertation von Rössle sich findet.

Aus der vorstehenden Aufzählung geht schon hinreichend hervor, dass in der Lokalisation der Lymphangiome eine recht bedeutende Abwechslung zu verzeichnen ist, doch muss wiederholt betont werden, dass alle die angeführten Fälle mehr oder minder grosse Seltenheit darstellen und dass, wie schon einmal angedeutet wurde, der Hauptsitz der ja überhaupt nicht häufigen Tumorbildung der Hals und Nacken ist.

Am Nacken treten die Lymphangiome hauptsächlich in der Form der Cystenhygrome auf, die dann fast stets symmetrisch zu beiden Seiten des Ligamentum nuchae zur Entwicklung kommen.

Die Cystenhygrome scheinen mit noch grösserer Konsequenz die Halsregion, speziell den Nacken, zu bevorzugen als die übrigen Lymphangiome und demgemäss noch seltener an den anderen Lokalitäten gefunden zu werden als diese. Die übrigen Lymphangiome scheinen die seitlichen Halspartien zu bevorzugen und, wie aus verschiedenen Mitteilungen hervorgeht, nehmen sie ihren Ausgang gerne von der Fossa inframaxillaris. Die Tumoren können eine recht beträchtliche Grösse erreichen, ein bestimmtes Mass lässt sich nicht angeben, da dasselbe sehr schwankend ist. Ebenso ist die Ausdehnung recht variabel. Die Tumoren der seitlichen Halspartien können sich nach vorne bis zur Medianlinie, in einzelnen Fällen selbst darüber hinaus ausdehnen,

nach unten etwa bis zur Clavicula — ein Eindringen in den Thoraxraum soll sehr selten sein —, nach hinten bis zur Gegend des Ohres, ganz selten bis an die Halswirbel.

Das Äussere der Geschwulst ist je nach dem inneren Aufbau derselben eine einfache, rundliche Auftreibung oder besteht aus mehreren höckerigen Auftreibungen. Die Haut über dem Tumor scheint in der Mehrzahl der Fälle keine Besonderheit aufzuweisen. Die in der Literatur in einzelnen Fällen verzeichneten Anomalien der Haut sind meist ziemlich geringfügig und dürfen wohl als zufällige Kombinationen angesprochen werden. Die Palpation ergibt meist Fluktuation. Der Inhalt der Hohlräume besteht aus Lymphe, manchmal mit Blut gemischt.

Es ist von besonderem Interesse, hier nochmals darauf hinzuweisen, dass die Lymphangiome vielfach nachweisbar congenital sind und dass die congenitalen besonders häufig am Hals ihren Sitz haben. Aus einer statistischen Tabelle in der Schrift von Rössle geht hervor, dass von 60 Fällen von Lymphangioma colli drei als nicht angeboren aufgeführt sind, in vier Fällen wurde die Geschwulst erst bis längstens sechs Monate nach der Geburt bemerkt. Weiter fügt er noch 18 Fälle von Lymphangioma cervicis bei, die sämtliche als congenital verzeichnet sind.

Nach diesen Betrachtungen mag noch, bevor ich einige Beispiele von Lymphangioma colli folgen lasse, die Bemerkung Raum finden, dass ich in allen Beschreibungen von Lymphangiomen, die mir vorlagen, keinerlei Anhaltspunkte für Vererbung antraf. Eine durchgreifende Bevorzugung der Geschlechter scheint für die Lymphangiome ebenfalls keine Rolle zu spielen.

Nunmehr habe ich die erwähnten Beispiele aufzuführen. An den Schluss dieser Reihe stelle ich dann den von mir zu beschreibenden Fall, der auf der chirurgischen Abteilung

des hiesigen Kinderspitals zur Beobachtung und im pathologischen Institut zur Sektion kam.

Rössle beschreibt in seiner Arbeit zwei Fälle von Cystenhygrom. Der eine betrifft eine Frucht weiblichen Geschlechts von 25 cm Länge und einem Gewicht von 500 g, die zu beiden Seiten des Nackens und Halses eine grosse Geschwulst, ein Lymphangiom, hatte. Die zweite Mitteilung bezieht sich auf eine männliche Frucht von 27 cm Länge und 490 g Gewicht mit einer Geschwulst, welche die ganze Hals- und Nackenregion einnimmt mit Ausnahme eines vorne liegenden schmalen Streifens. Die Geschwulstmassen liegen symmetrisch rechts und links und sind beiderseits gleich gross. In beiden Fällen, namentlich im zweiten, fanden sich auch noch sonstige, ziemlich weitgehende Entwicklungsstörungen.

Einen weiteren Fall entnehme ich der Dissertation von Loewengard. Es handelt sich um eine weibliche Kindsleiche, 46 cm lang und 2000 g schwer, die auf der rechten Halsseite einen sackförmigen Tumor aufwies, der sich nach oben bis zum Jochbogen und abwärts bis zur Schulterwölbung erstreckte. Das Gehirn wurde in Gestalt einer breiigen Masse angetroffen, das Kleinhirn fehlte, die Schädelknochen klafften, der Kopf war gross und das Gesicht zeigte „kretinenhaften Ausdruck". Man sieht also auch bei diesem Fall ausser dem Tumor eine Reihe sonstiger Anomalien.

Ich komme nun zur Beschreibung unseres Falles von congenitalem malignem Lymphangiom des Halses.

Zunächst entnehmen wir der Krankengeschichte, die mir Herr Professor Herzog in liebenswürdiger Weise zur Verfügung stellte, folgendes:

Es handelt sich um ein 14 Tage altes Kind männlichen

Geschlechts, das am 20. X. 1904 auf der chirurgischen Abteilung des hiesigen Hauner'schen Kinderspitals Aufnahme fand.

Anamnese: Die Eltern des Kindes leben und sind gesund. Die Mutter hatte vor zwei Jahren einen Abort von $3^1/_2$ Monaten. Die Mutter gibt an, dass ihr Mann an einem dicken Hals leide, ebenso wie seine Schwester. Sonst ist anamnestisch nichts zu ermitteln.

Status praesens: Das Kind zeigt mittleren Ernährungszustand, hat keine Exantheme. Die inneren Organe zeigen keinen pathologischen Befund. Der Kopf erscheint sehr gross und in die Länge gezogen, auch die Fontanelle ist sehr weit. Auf der linken Halsseite und linken Wange besteht eine starke Auftreibung, die aus zwei grossen und mehreren kleinen Tumoren zu bestehen scheint. Die Geschwulst reicht vom unteren Rand des linken Ohres bis zur linken Schulter, über die Clavicula herab und von der rechten Hälfte des Kinns nach links und hinten bis zur Nackenfurche. Der Tumor besteht aus mehreren kleineren Geschwülsten, von

denen die beiden unteren, am Halse befindlichen Fluktuation zeigen. Auch auf der rechten Halsseite ist Infiltration nachweisbar. Die Haut über den Tumormassen ist zum Teil mit der Unterlage verwachsen.

Temperatur: 37,8. 39,6.

Einen Tag nach der Aufnahme starb das Kind bereits unter Erstickungserscheinungen.

Sektionsbefund.*)

Alter 14 Tage, Länge 51 cm, Gewicht 3400 g. Männliche Kindesleiche von mässigem Ernährungszustand. Die Hautdecke zeigt überall livide Verfärbung. An Schultern und Rücken findet sich Lanugo. Das Unterhautfettgewebe ist sehr spärlich. Die Muskulatur ist schwach entwickelt und hat blasse Farbe.

Die Leber überragt den Rippenbogen um zwei Querfinger. Im kleinen Becken ist nichts Besonderes wahrnehmbar.

Der Thorax ist etwas kammförmig vorgewölbt.

Die Rippenepiphysen zeigen keine Verdickung.

Die Thymusdrüse hat ziemlich bedeutende Grösse.

Der Herzbeutel liegt vollkommen frei und enthält wenig Serum.

Beide Pleurahöhlen sind leer, die Lungen frei.

Die linke Lunge hat ziemlich entsprechende Grösse. Der Pleuraüberzug hat glattes und glänzendes Aussehen. Die Lunge ist in allen Abschnitten bluthaltig. Der Luft- und Saftgehalt ist mässig, im unteren Teile etwas grösser als im oberen. In den grossen Bronchien findet sich wenig Schleim.

Die rechte Lunge zeigt ebenfalls entsprechende Grösse. Über dem Oberlappen finden sich subpleurale Blutungen. Sonst in allen Abschnitten der gleiche Befund wie links.

*) Sektions-Journal des pathologischen Instituts Nr. 949. 1904.

Das Herz ist kräftig entwickelt. Der rechte Vorhof enthält wenig Blut und Cruormassen. Das Epicard ist glatt und glänzend, zeigt keine Besonderheit. Die rechte Herzkammer ist weit, blutleer und von kräftigen Wänden umschlossen. Seine Muskulatur ist blass. Endocard und Klappen sind zart und durchscheinend, lassen keinerlei Besonderheit erkennen. Die Klappen sind frei beweglich.

Der linke Vorhof und der linke Ventrikel sind von gehöriger Ausdehnung. Endocard und Klappen wie rechts.

Die Milz zeigt mittlere Grösse. Ihre Oberfläche ist glatt, die Konsistenz gehörig. Die Pulpa ist mässig blutlhaltig. Gerüst und Follikel sind deutlich sichtbar.

Der Magen enthält wenig anhaftenden Schleim, ist blutarm, Schleimhaut gehörig.

Der Dünndarm und das Mesenterium sind ohne besonderen Befund.

Die Leber ist mittelgross, hat glatte Oberfläche. Die Konsistenz ist etwas fest. Der Blutgehalt gering. Die acinöse Zeichnung ist nur stellenweise erkennbar. In der Gallenblase finden sich einige Kubikzentimeter gelber Galle.

Die beiden Nieren sind gleich gross, haben leicht abziehbare Kapsel und zeigen fötale Lappung. Die Oberfläche ist glatt. Auf der Schnittfläche erscheint die Marksubstanz etwas blass, die Rindensubstanz zeigt deutliche Gefässzeichnung. Das Nierenbecken und der Hilus sind ohne besonderen Befund.

Gewichte der Organe:

Linke Lunge	30 g
Rechte Lunge	45 g
Herz	25 g
Leber	132 g
Milz	10 g

Linke Niere
Rechte Niere } . . . . . 30 g.

Vom Mandibularrand bis zum Ansatz des Sternums besteht hochgradige Auftreibung der ganzen Haut durch einen sich weich anfühlenden, zum Teil fluktuierenden Tumor. Dieser ist mit der Haut, besonders in der rechten Cervikalgegend, innig verwachsen, geht rechts bis zur Schädelbasis heran und durchsetzt links vollständig den mittleren Teil der linken Schädelbasis und kommt an der Innenseite vom Os petrosum zum Vorschein. Der Tumor besteht aus kleinen Cysten, die bald dickwandig, bald dünnwandig und dann durchscheinend sind. Diese Tumormassen durchsetzen sämtliche Weichteile und die Muskulatur. Die Trachea und Ösophagus werden vollständig von ihnen umschnürt.

Bei der mikroskopischen Untersuchung eines Schnittes aus dem Halsteile des Tumors nimmt man zunächst netzförmig angeordnetes Gewebe wahr. Bei näherer Betrachtung zeigt es sich, dass dieses Netzwerk der Hauptsache nach sich zusammensetzt aus einer Anzahl von Hohlräumen und dazwischen liegenden mehr oder minder zarten Bindegewebszügen. Diese Hohlräume haben sehr verschiedene Grösse, einige sind schon makroskopisch deutlich zu sehen, andere werden erst unter dem Mikroskop wahrnehmbar. Das Lumen derselben zeigt wechselnde und unregelmässige Gestalt. Teilweise zeigt es im allgemeinen rundliche, teilweise mehr längliche, ovale Gestalt, fast immer sind grössere und kleinere Ausbuchtungen vorhanden. Die Wände der Hohlräume sind mit einem aus niederen Zellen zusammengesetzten Endothel ausgekleidet. Weiterhin erkennt man, zerstreut liegend, innerhalb der spärlichen Bindegewebszüge Durchschnitte von Arterien und Venen, welche teilweise rote Blutkörperchen enthalten. Ausserdem beobachtet man an verschiedenen Stellen des Präparates drüsige Gebilde, die, wie man bei

näherem Zusehen erkennen kann, tubulo-acinösen Bau zeigen und Ausführungsgänge besitzen. Die drüsigen Gebilde tragen den Charakter von Speicheldrüsen und sind durch das eingewucherte cavernöse Gewebe stark auseinandergedrängt. Diese Gebilde stammen höchst wahrscheinlich von abgedrängten Teilen der Submaxillardrüse her.

Wir haben also einen weit über die ganze Halsregion ausgebreiteten, auf Unterkiefer und Schädelbasis übergreifenden Tumor vor uns, der aus einer Anzahl fluktuierender Cysten besteht. Im mikroskopischen Bilde sahen wir, dass er sich aus verschieden grossen, unregelmässigen Hohlräumen, die durch Bindegewebe getrennt sind, zusammensetzt. Die Hohlräume sind mit einer einfachen Schichte niederen Endothels ausgekleidet. Bemerkenswert ist, dass es sich in unserm Falle nicht um eine einfache Erweiterung vorhandener Lymphgefässe handeln kann, sondern, wie aus dem ganzen Aufbau des Tumors hervorgeht, hier eine wirkliche Neubildung von Bindegewebe und Lymphräumen vorliegt.

Die Malignität des Tumors, der lediglich continuierliche, keine metastatische Ausbreitung zeigt, ergibt sich aus seinem unbeschränkten Wachstum und dem destruierenden Einwuchern der cavernösen Gewebsmassen in die Umgebung. Dieser deletäre progrediente Charakter des Tumors bekundet sich besonders dadurch, dass er auch an den Schädelknochen nicht Halt machte, sondern dieselben arrodierte und so bis zur Schädelbasis vordrang und ferner durch die, aus dem mikroskopischen Bilde ersichtliche Abdrängung und Versprengung der Substanz der Speicheldrüsen durch das vordringende cavernöse Gewebe.

Der Tumor ist in diesem Falle sicher als congenital anzusprechen, da er bereits bei der Geburt vorhanden war.

Unter Berücksichtigung dieser Momente erscheint es

durchaus berechtigt, den beschriebenen Tumor mit Sicherheit als congenitales malignes Lymphangiom zu bezeichnen.

Zum Schlusse erübrigt mir noch, Herrn Obermedizinalrat Professor Dr. v. Bollinger für Überlassung des Falles zur Bearbeitung und Herrn Professor Dr. Herzog für Überlassung der Krankengeschichte meinen Dank auszusprechen. Ausserdem danke ich Herrn Dr. Oberndorfer, Assistent am pathologischen Institut, bestens für seinen Rat und seine Unterstützung, wodurch er meine Arbeit in liebenswürdigster Weise förderte.

Literatur.

Virchows Archiv, Band 121 (1890): Die angeborenen Kiemenfisteln des Halses, von K. v. Kostanecki u. A. v. Mielecki.

Virchows Archiv, Band 172 (1903): Über Lymphangiome, von Dr. K. Sick.

Dissertation von A. Seibold, Würzburg 1903: Zur Kasuistik der angeborenen Cystengeschwülste des Halses unter besonderer Berücksichtigung eines Falles von congenitalem cavernösem Lymphangiom.

Dissertation von P. Sala, Bonn 1898: Lymphangioma colli nebst einem differentialdiagnostischen Beitrag.

Dissertation von H. Adam, Kiel 1899: Ein Fall von malignem Lymphom.

Dissertation von K. Behre, 1898: Zur Frage der Lymphgefässneubildung.

Dissertation von H. Ebkens, München 1895: Zwei Fälle von Cystenhygrom.

Dissertation von H. Fortmann, Kiel 1902: Über retropharyngeale Lymphosarkome.

Dissertation von C. Kindler, München 1884: Über Lymphangiom mit besonderer Berücksichtigung der Lymphangiome der Wange.

Dissertation von O. Loewengard, München 1901: Über Hygroma colli congenitum.

Dissertation von R. Rössle, München 1900: Cystenhygrome des Halses.

Dissertation von L. Rothenaicher, Würzburg 1891: Über Lymphangiom.

Dissertation von J. Saggau, München 1885: Über Lymphangiom der Achselhöhle.

Deutsche Chirurgie, Lieferung 36 (1882): Die Geschwülste am Hals, von Dr. Riedel.

Deutsche Chirurgie, Lieferung 34 (1880): Die Krankheiten des Halses, von Dr. G. Fischer.

Borst: Lehre von den Geschwülsten, Band I u. II (1902).

Zeitschrift für Heilkunde 1902: Über die Entstehung der cystischen Geschwülste des Halses, von Dr. Georg Ivannovics.

Ribbert: Allgemeine Pathologie (1901).

Lebenslauf.

Unterzeichneter wurde am 18. Juni 1880 in Hanau a./M. geboren. Daselbst besuchte er zwei Jahre die Elementarschule, dann noch ein Jahr die Volksschule in München.

Nach dem Besuch des humanistischen Gymnasiums in München und in Landau (Pfalz) bestand er daselbst im Juli 1900 das Absolutorium.

Vom Oktober 1900 an studierte er an der Universität München Medizin, bestand im Juli 1902 die ärztliche Vorprüfung, studierte dann weiter in München, ein Semester in Kiel und dann wieder in München.

In der Zeit von Ende März bis Anfang Juli 1905 unterzog er sich mit Erfolg der ärztlichen Approbationsprüfung.
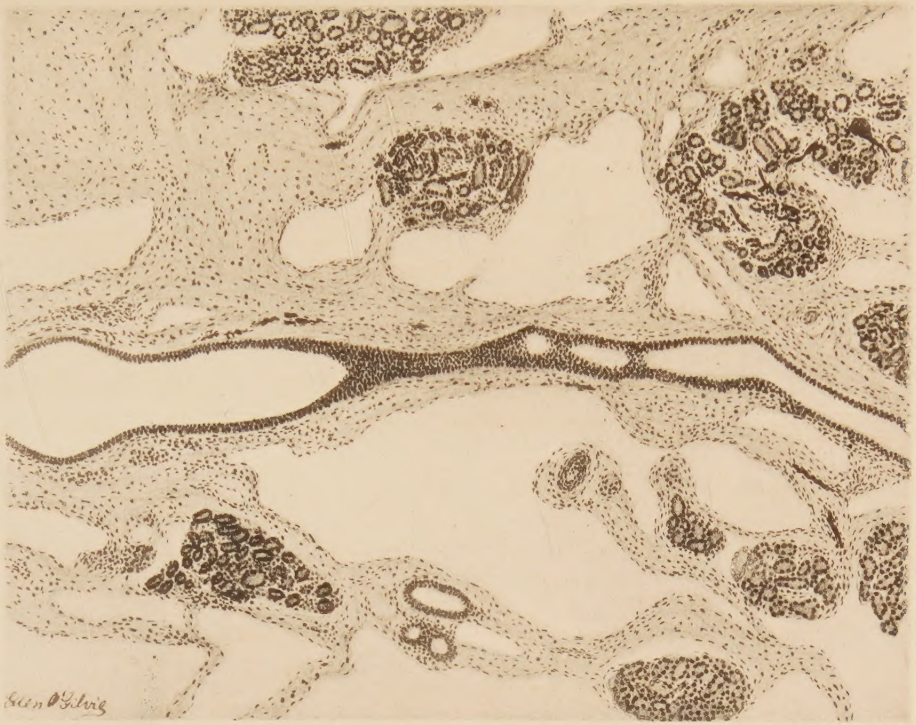
Wilhelm Glaser.